Virtuelle Konstruktion einer Implantatbrücke

Erfolgreich computergesteuert!

Für einige ist die virtuelle Konstruktion einer komplexen Restauration noch befremdlich. Wie verläuft beispielsweise der computergestützte Herstellungsprozess einer 14-gliedrigen implantatgetragenen Brücke? Und zu welchem Ergebnis führt diese Technik? Ztm. Kay Amberg und ZA Knut Amberg zeigen ihre Arbeitsweise.

Autoren:

Ztm. Kay Amberg und Zahnarzt Knut Amberg, München

Indizes:
CAD/CAM
Individuelle Abutments
Brückengerüst
Zahnfleischmaske
Sinusbodenevelation
Osseointegration
Emergenzprofil

Insbesondere in der Kronen- und Brückenprothetik haben sich CAD/CAM-gefertigte Versorgungen in den letzten Jahren zum Standard entwickelt. Mit Hilfe von digitalen Techniken erzielt die Planung und Fertigung von Zahnersatz auf wirtschaftliche Weise reproduzierbare Restaurationen von hoher Qualität. Das Angebot an bearbeitbaren Materialien ist dabei groß – es reicht von Kunststoffen über Keramiken bis hin zu Metallen. Auch das Indikationsspektrum vergrößert sich, was wiederum die Einsatzmöglichkeiten der Systeme erweitert.

Wer sich mit den neuen Entwicklungen auseinandersetzt und lernt, diese zum eigenen Vorteil zu verwenden, profitiert

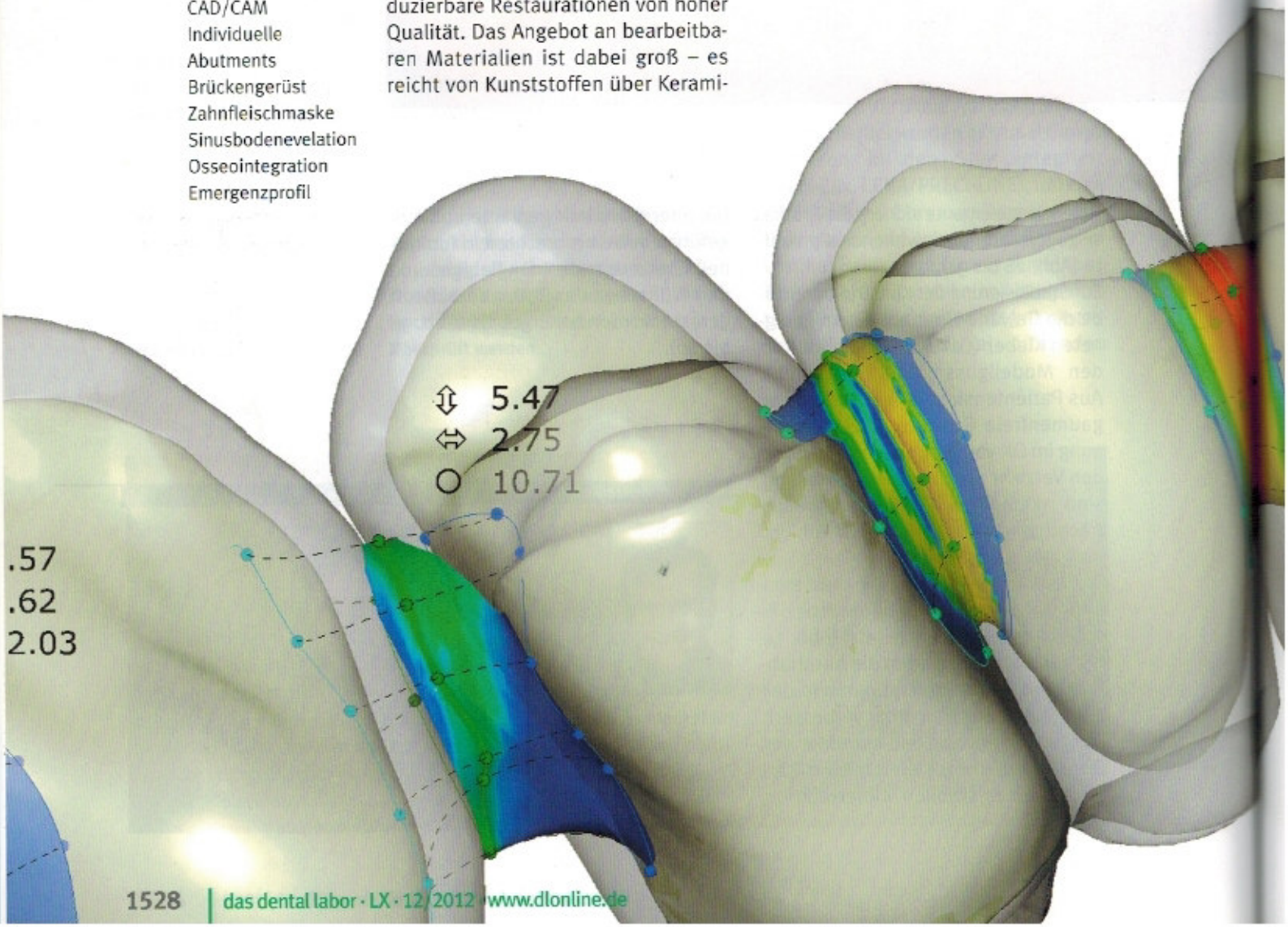

bald von standardisierten Arbeitsabläufen und einer hohen Auslastung der eigenen CAD/CAM-Komponenten.

Virtuelle Konstruktion

Im Zahntechnischen Labor Kay Amberg in München kommen der Zfx Scan III und die zugehörige Zfx CAD-Software zum Einsatz, um zahlreiche Indikationen virtuell zu konstruieren. Dazu gehören neben Kronen und Brücken auch individuelle Abutments und komplexe implantatgetragene Versorgungen, die anschließend im Zfx Fräszentrum in München hergestellt werden. Im folgenden Beispiel wird beschrieben, wie eine 14-gliedrige, implantatgetragene Brücke mit einem Gerüst aus Titan auf sechs individuellen Implantatabutments digital konstruiert wird.

Fallbeispiel

Der Patient wurde in der Praxis Knut Amberg in München mit einer insuffizienten teleskopgetragenen Versorgung im Oberkiefer vorstellig (Abb. 1). Die verbliebenen Zähne 16, 13, 12, 23 und 24 waren nicht erhaltungswürdig, der Patient wünschte sich aber eine Neuversorgung möglichst ohne komplexe chirurgische Eingriffe.

▲ **Abb. 1 Ausgangssituation mit insuffizienter Prothese**

Nach den Vorstellungen des Patienten, der eine ästhetisch ansprechende Versorgung mit größeren Frontzähnen und einem leichten Diastema wünschte, wurde ein komplexer Therapievorschlag ausgearbeitet. Dieser sah die Insertion von sechs Implantaten im Oberkiefer vor. Die prothetische Versorgung sollte mit einer Brücke mit einem Titangerüst und Verblendung aus Komposit erfolgen.

Da die Implantate in Einzelsitzungen eingebracht wurden, zog sich die gesamte Behandlungsdauer über zwei Jahre hin. Die Prothese wurde Stück für Stück zur Cover-Denture-Prothese umgearbeitet und die verbliebenen Zähne sukzessive nach Belastung der jeweiligen Implantate entfernt. Durch diese Vorgehensweise konnte der Patient bis zur Neuversorgung seine alte Prothese tragen und hatte keine, beziehungsweise nur minimale Beschwerden nach den chirurgischen Eingriffen.

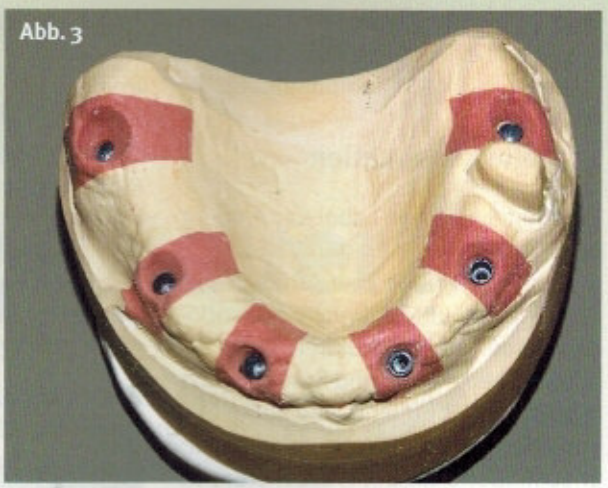

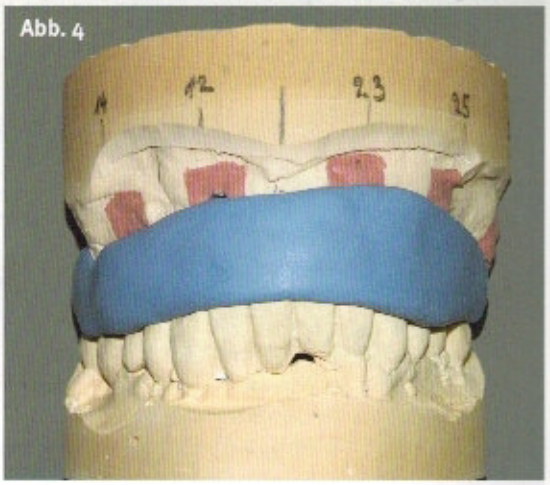

▲ **Abb. 2 Abformung mit Zahnfleischmaske**

▲ **Abb. 3 Gipsmodell mit eingearbeiteter Zahnfleischmaske**

▲ **Abb. 4 Bissregistrat aus scanbarem Material**

Insertion von sechs Implantaten

Nach minimalinvasiver Insertion des ersten Implantates (OsseoSpeed™ TX, Astra Tech) mit 4 mm Durchmesser und 6 mm Länge in regio 25 wurde dieses mit einem Locator Abutment versorgt und die bestehende Prothese so modifiziert, dass sie weiter getragen werden konnte. Nach erfolgreicher Einheilung dieses Implantates zur vollsten Zufriedenheit des Patienten stimmte dieser dem Plan zu, knochenaufbauende Maßnahmen durchzuführen und weitere Implantate zu inserieren. Zunächst wurden in regio 11 und 23 jeweils 9 mm lange Implantate mit 4 mm Durchmesser inseriert. In regio 15 wurde eine externe Sinusbodenelevation mit sofortiger Implantation eines 11 mm langen OsseoSpeed™ TX durchgeführt. Für die Defektauffüllung wurde easy-graft™ (Degradable Solutions) verwendet. Es folgte eine externe Sinusbodenelevation ohne Augmentation von Fremdmaterial in regio 17 und 27. Bei dieser Operationstechnik wird die abgelöste Schneidersche Membran durch das eingesetzte Implantat gehalten, durch die natürliche Einblutung des elevierten Raumes folgt eine Knochenneubildung und vollständige Osseointegration des Implantates. Hierfür wurden 9 mm lange Implantate mit 4 mm Durchmesser eingesetzt.

Bei allen Implantaten mit vorangegangener Sinusbodenelevation betrug die Einheilzeit sechs Monate. Die restlichen Implantate wurden nach dreimonatiger geschlossener Einheilung freigelegt und über die Gingivaformer nach entsprechender Modifikation der Prothese mit Qu-resin (bredent) belastet.

Digitalisierung

Für die virtuelle Konstruktion der Implantatabutments erfolgte nach der Einheilung der Implantate die Abformung des Ober- und Unterkiefers. Um ein Oberkiefermodell mit perfekt inte-

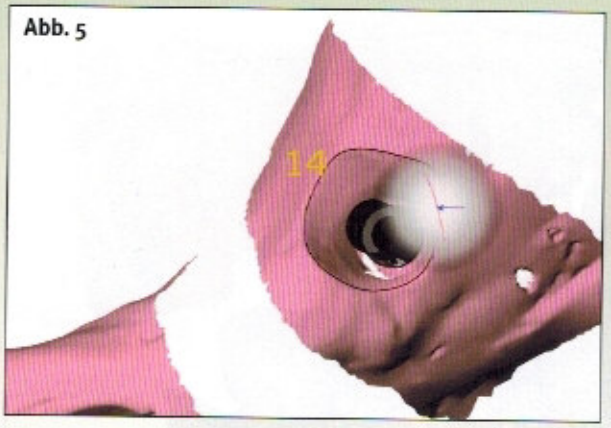

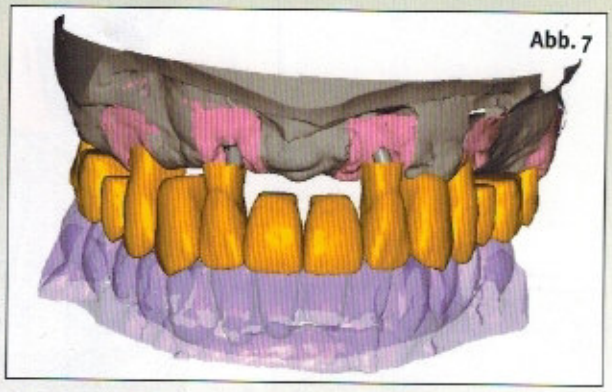



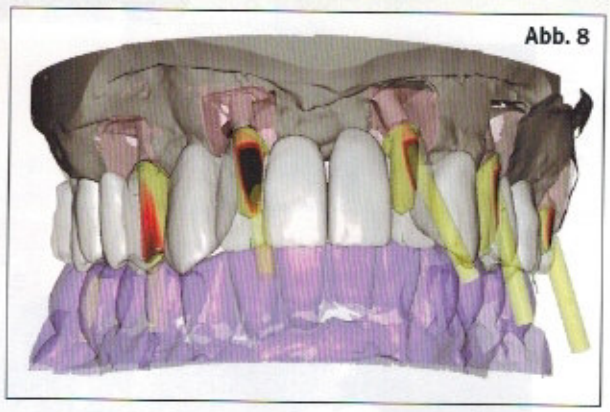

grierter Zahnfleischmaske zu erhalten, wurde das scanbare Material Majesthetik®-Gingiva (Da Vinci/picodent) direkt in die Abformung gefüllt und an den Seiten beschnitten (Abb. 2). Wichtig ist, dass hierfür zuvor ein Separator aufgetragen wird, damit das Material nicht am Silikon der Abformung haftet. Abbildung 3 zeigt das fertige Gipsmodell nach dem Ausgießen. Um die spätere Zuordnung von Ober- und Unterkiefer in der Software zu erleichtern, wurde außerdem am Modell ein Bissregistrat angefertigt (Abb. 4). Es folgte die separate Digitalisierung vom Ober- und Unterkiefermodell sowie in Okklusion mit Silikonschlüssel mit dem Scanner Zfx Scan III.

Design der Implantatabutments

Nach dem Starten der Zfx CAD-Software wurde ein neuer Patientenfall angelegt und im Zahnschema anatomische Käppchen auf den Implantaten und reduzierte Pontics an den anderen Positionen angegeben. Anschließend wurden die Scandatensätze in die Software importiert.

▲ **Abb. 5 Gestaltung des Emergenzprofils**

▲ **Abb. 6 Vollanatomischer Konstruktionsvorschlag**

▲ **Abb. 7 Design eines Abutmentbodens**

▲ **Abb. 8 Modifikation der Angulation und Position der Abutments**

Beim Einblenden der Modelle ist es möglich, nur die Positionen, auf denen Abutments geplant sind, inklusive Zahnfleischmaske anzuzeigen (Abb. 5). Diese Ansicht wurde genutzt, um das Emergenzprofil zu gestalten. Da im ersten Schritt allerdings lediglich die Kon-

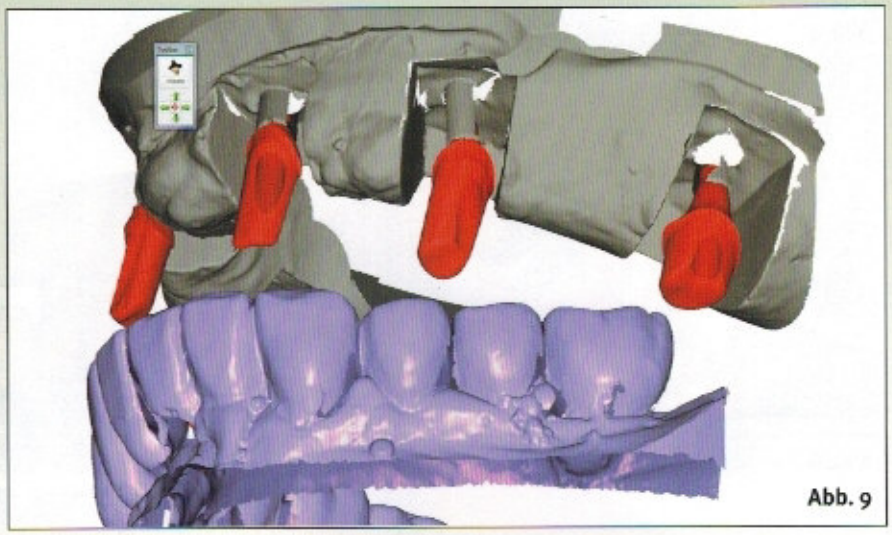

Abb. 9

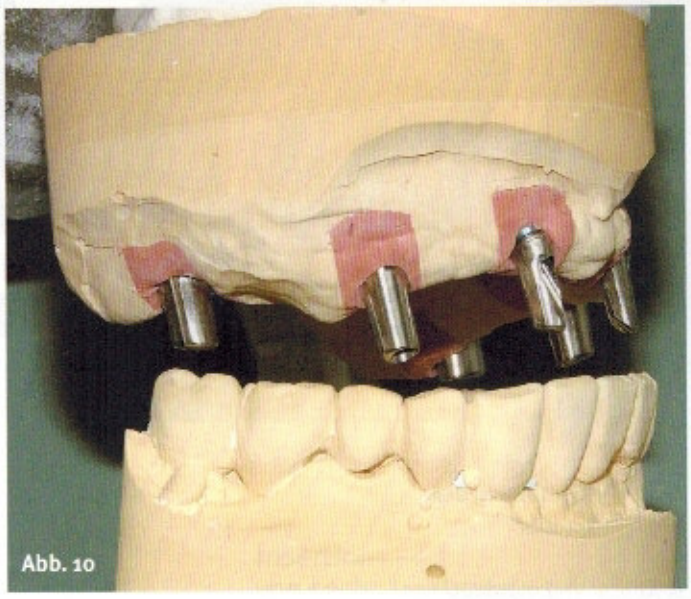

Abb. 10

▲ **Abb. 9 Überprüfung der virtuellen Abutments**

◀ **Abb. 10 Titan-Abutments auf dem Modell**

struktion der Abutments geplant war, wurde dieses nur geringfügig angepasst.

Es folgte ein Vorschlag der Software für eine mögliche Zahnaufstellung (Abb. 6). Diese diente lediglich der Kontrolle bei der Ausrichtung und Gestaltung der Abutments, welche ebenfalls von der Software generiert wurden und Verbindergeometrien aufwiesen, die mit dem zuvor gewählten Implantattyp (Astra Tech) kompatibel sind. Für die Gestaltung der Abutmentböden sind unterschiedliche Freiform-Werkzeuge verfügbar (Abb. 7). Zudem lässt sich die Angulation und Position der Abutments durch Verschieben von einzelnen Bearbeitungspunkten modifizieren (Abb. 8). Nach der Positionierung ist es möglich, die Oberfläche der Abutments zu glätten und unter Einblenden des Unterkiefers ihre Position und Dimension final zu überprüfen (Abb. 9). Die fertigen Konstruktionsdaten wurden schließlich über das Zfx Dental-Net an das Fräszentrum Zfx München übermittelt und dort die Abutments aus Titan gefertigt. Abbildung 10 zeigt die Abutments auf dem Modell.

Modellation des Brückengerüstes

Die virtuelle Konstruktion des Brückengerüstes erfolgte nach erneutem Einscannen des Oberkiefermodells ohne Gingivamaske und mit aufgesetzten Implantatabutments (Abb. 11).

Das Design wurde mithilfe von Freiform-Werkzeugen den Wünschen des Patienten und der anatomischen Situation entsprechend angepasst (Abb. 12). Es folgte die automatische Reduktion auf das Brückengerüst um die gewünschte Schichtstärke. Zunächst wurden lediglich einzelne Käppchen angezeigt (Abb. 13), die im folgenden Schritt au-

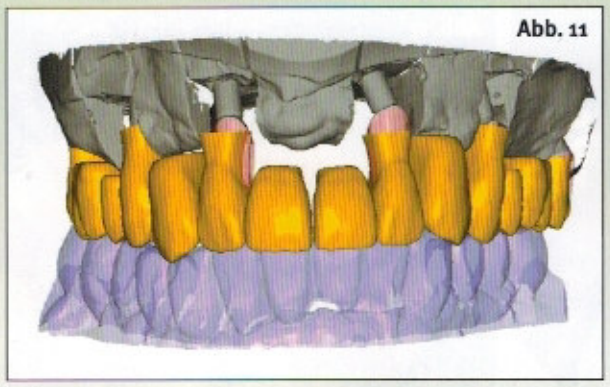

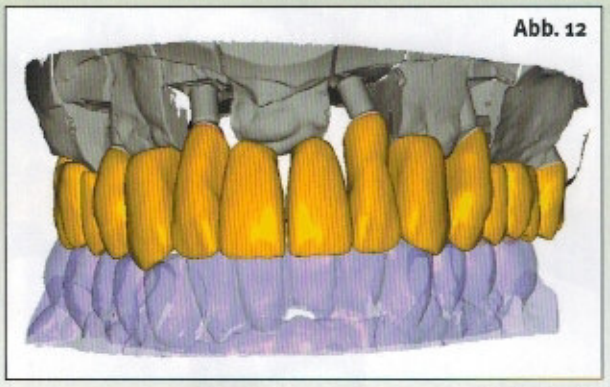

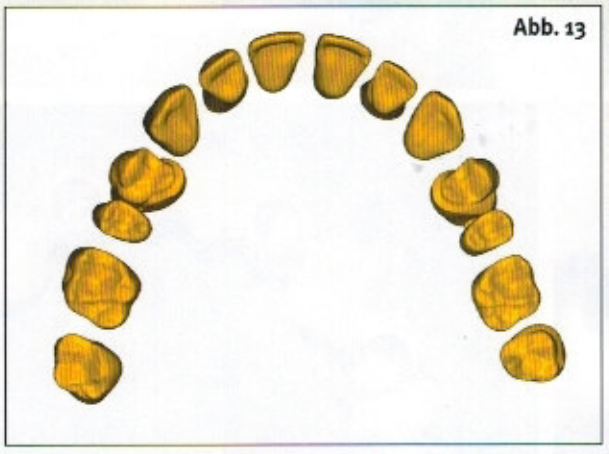

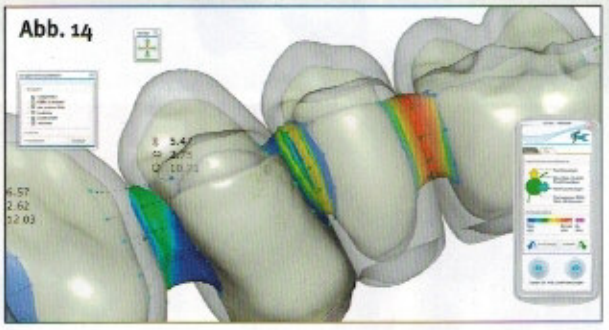



▲ **Abb. 11 Konstruktionsvorschlag auf dem Modell, inklusive der gescannten Abutments**

▲ **Abb. 12 Individuelle Bearbeitung der vollanatomischen Konstruktion**

▲ **Abb. 13 Automatisch reduzierte Gerüste**

▲ **Abb. 14 Anpassung der Verbinder und Kontrolle der Stärken**

◀ **Abb. 15 Überprüfen der fertigen Konstruktion am Bildschirm**

tomatisch mit Verbindern versehen wurden. Diese können nachträglich vom Anwender überprüft und in ihrer Geometrie angepasst werden (Abb. 14). Zudem lässt sich der Abstand der Pontics zur Gingiva auf Wunsch modifizieren. Nach Kontrolle der finalen Konstruktion unter Einblenden der vollanatomischen Brücke (Abb. 15) erfolgte der Datenversand via Zfx Dental-Net für die Fertigung des Titangerüstes an das Fräszentrum.

Verblendung

Im Labor angekommen, wurde das Gerüst zur Passungskontrolle auf das Modell gesetzt (Abb. 16). Anschließend wurden für die zusätzliche Befestigung der Brücke an den Positionen 14 und 24 Schraubenkanäle angebracht. Um die okklusalen Platzverhältnisse zu überprüfen und die Verblendung entsprechend gestalten zu können, wurde ein Checkbite auf dem Modell mit Pattern

Abb. 16

Abb. 17

Abb. 18

Abb. 19

▲ **Abb. 16 Gefrästes Titangerüst mit präziser Passung**

▲ **Abb. 17 Checkbite auf dem Modell**

▲ **Abb. 18 Einprobe im Patientenmund**

▲ **Abb. 19 Verblendete Versorgung ...**

Resin (GC Europe) durchgeführt (Abb. 17). Nach Extraktion des Zahnes 16 und Eingliederung der Abutments wurde das Brückengerüst im Patientenmund einprobiert (Abb. 18). Auch intraoral zeigte sich eine präzise Passung. Es folgte die Verblendung des Titangerüstes mit Sinfony™ Verblendcomposite (3M ESPE) (Abb. 19 und 20).

Eingliederung

Schließlich wurde die Versorgung im Patientenmund mit RelyX™ Temp E Temporärer Zinkoxidzement – Eugenolhaltig (3M ESPE) zementiert und mit zwei Transversalschrauben mit einem Durchmesser von 1,6 mm (bredent) (Abb. 21) zusätzlich befestigt. Mit dem Patienten wurde eine vierteljährliche Nachsorge vereinbart, bei der die Prothese entfernt und professionell gereinigt wird. Die erste Nachsorge zeigte entzündungsfreie, stabile Verhältnisse und der Patient ist überaus zufrieden mit dem Ergebnis (Abb. 22).

Standardisierter Workflow

Der beschriebene Arbeitsablauf hat sich in Praxis und Labor bereits bewährt und führt sicher zu einem ästhetisch sowie funktionell ansprechenden Ergebnis. Nach Einarbeitung in die speziellen Funktionen der Zfx CAD-Soft-

Abb. 20

Abb. 21

Abb. 22

▲ **Abb. 20 ... auf dem Gipsmodell**

▲ **Abb. 21 Transversalschrauben für die intraorale Befestigung der Versorgung**

▲ **Abb. 22 Endergebnis**

ware stellt die virtuelle Konstruktion komplexer Restaurationen keine besondere Herausforderung mehr dar – die Menüführung ist übersichtlich, der Zeitaufwand bleibt gering. Dank standardisierter Workflows können schließlich alle Behandlungspartner von einer erhöhten Sicherheit während des gesamten Herstellungsprozesses profitieren. ■

Korrespondenzadressen:

ZTM Kay Amberg
Römerstraße 9
80801 München
E-Mail: k.amberg@gmx.de

Zahnarztpraxis
Knut Amberg
Sollner Straße 44 a
81479 München
E-Mail: info@solln44.de

Nähere Infos zum Autor finden Sie unter www.dlonline.de/autoren.

http://bit.ly/5ZshVd