Autor
Anwender
Status
Aktuell
Kategorie
Anwenderbericht

Lernen und Schritt halten mit dem Wandel in der Zahnheilkunde

ZTM Kay Amberg, ZA Knut Amberg

CAD/CAM-Systeme in der Zahntechnik eröffnen Anwendern heute bereits weitaus mehr Möglichkeiten, als vor einigen Jahren überhaupt denkbar war. Während damals vor allem die Produktion von Kronen- und kleineren Brückengerüsten sowie Inlays, Onlays und Veneers im Mittelpunkt stand, sind dank Weiterentwicklungen der Soft- und Hardware inzwischen auch komplexe Geometrien realisierbar. Spätestens jetzt ist es für jeden Zahntechniker an der Zeit, sich mit digitalen Technologien auseinanderzusetzen und sich fortzubilden, um mit den Entwicklungen Schritt zu halten – denn die Zahntechnik ist beispielsweise ohne CAD/CAM nicht mehr vorstellbar.

Konstruktion komplexer Restaurationen

Individuelle Abutments, implantatgetragene Brücken und Stege, Geschiebe und vieles mehr kann beispielsweise mit der Zfx CAD-Software (Zfx, D-Dachau) konstruiert und anschließend in einem Fräszentrum des Unternehmens gefertigt werden. Zufriedenstellende Ergebnisse sind jedoch nur dann erzielbar, wenn der Anwender über ausreichende Erfahrung verfügt und einen sicheren Umgang mit der Software gewährleisten kann.

Ein Einstieg in die Arbeit mit Software und Scanner ist nach einer entsprechenden Einführungsschulung von Zfx schnell gefunden: Zahntechniker können gleich beginnen, weniger komplexe Arbeiten zu planen. Doch damit sollten sie sich nicht zufriedengeben, sondern stattdessen in ihre Weiterbildung investieren. Denn durch die Fähigkeit, z. B. eine Teleskopprothese oder eine implantatgetragene Brücke digital zu konstruieren und computergestützt fertigen zu lassen, sind sie vielen anderen einen Schritt voraus. Und wer stets auf dem neuesten Stand bleibt, kann auch zukünftige Entwicklungen schnell zu seinem eigenen Vorteil nutzen.

Ein Einblick in die Möglichkeiten, die Zahntechnikern dank der Zfx CAD-Software bereits heute offen stehen, wird anhand des folgenden Patientenfalles geboten.

Patientenfall

Die Patientin, Jahrgang 1937, stellte sich 2009 erstmals in der Zahnarztpraxis Knut Amberg in München vor, da sie mit dem Erscheinungsbild ihrer bestehenden Restaurationen unzufrieden war (Abb. 1 und 2). Hinzu kamen funktionelle Einschränkungen durch den mangelnden Halt ihrer Teleskopversorgung im Oberkiefer. Bei einer ersten Untersuchung stellte sich heraus, dass alle verbliebenen Zähne nicht erhaltungswürdig waren. Entsprechend dem Wunsch nach einer festsitzenden Versorgung wurde der folgende Therapieplan mit der Patientin vereinbart: Insertion von vier Implantaten im Oberkiefer sowie Versorgung mit individuellen Titan-Abutments und einer zwölfgliedrigen Toronto Bridge (verschraubbare Brücke) aus Titan, die mit Composite verblendet werden sollte. Im Unterkiefer wurden be-

Abb. 1: Ausgangssituation

Abb. 2: Die bestehende Versorgung war insuffizient.

reits im Vorfeld der Behandlung des Oberkiefers fünf Implantate inseriert und eine verschraubbare Brücke eingegliedert.

Implantation

Bei den Implantaten für den Oberkiefer fiel die Wahl auf OsseoSpeed TX 3.5 S Implantate für regiones 12 und 22 sowie OsseoSpeed TX 4.0 S Implantate (Astra Tech, D-Elz) für regiones 15 und 25. Zunächst wurde ein Röntgenbild des Ausgangsbefundes im Oberkiefer angefertigt (Abb. 3). Es folgte die Extraktion der nicht erhaltungswürdigen Zähne mit Ausnahme der für die Stabilisierung der Teleskopprothese erforderlichen Pfeilerzähne 13 und 23.

Abb. 3: Ausgangsbefund im Oberkiefer.

Die Implantate wurden in Einzelschritten in den ortsständigen Knochen eingebracht. Lediglich in regio 15 und 25 waren augmentative Maßnahmen erforderlich. Durch dieses Vorgehen konnten Schwellungen weitgehend vermieden werden und während der gesamten Behandlungsphase traten keine Komplikationen beziehungsweise gravierenden Einschränkungen für die Patientin auf. Dem Protokoll zur frühzeitigen Belastung (early loading) folgend wurden die Implantate nach drei Monaten Einheilzeit zunächst über die Gingivaformer leicht belastet. Abbildung 4 zeigt das Implantat in regio 15 drei Monate nach der Insertion. Während der gesamten Einheilzeit von sechs Monaten diente die vornehmlich schleimhautgetragene und durch die Pfeilerzähne stabilisierte Teleskopprothese als provisorische Versorgung.

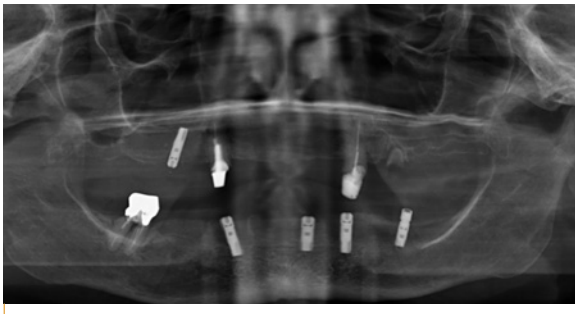

Abb. 4: OPG nach Sinusbodenelevation und Insertion des ersten Implantats.

Konstruktion individueller Abutments

Um die implantatgetragenen Versorgungen im Oberkiefer zu planen, wurden der Oberkiefer mit den bereits gesetzten Implantaten sowie der Gegenkiefer abgeformt und Gipsmodelle angefertigt. Diese wurden anschließend mit dem Scanner Zfx Scan III (Zfx) digitalisiert (Abb. 5) und die Daten in die Zfx CAD-Software importiert. Vor dem Aufrufen der Daten und dem Start der Konstruktion wird stets ein Auftragsblatt mit den Patientendaten angelegt. Im Zahnschema wird nachfolgend markiert, an welchen Positionen welche Versorgungen geplant sind. Im vorliegenden Fall waren vier anatomische Käppchen auf den Implantaten sowie reduzierte Pontics in regiones 16, 14, 13, 11, 21, 23, 24 und 26 vorgesehen, die anschließend zu einer Brücke zusammengefügt werden sollten (Abb. 6).

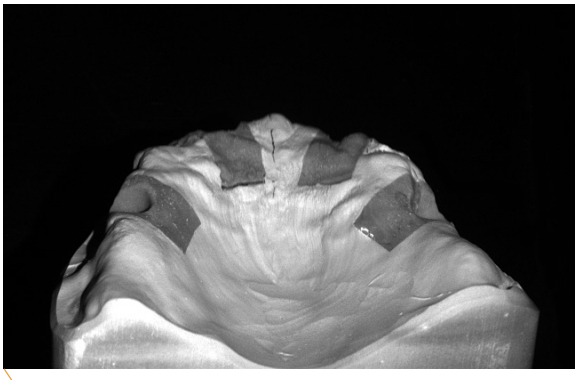

Abb. 5: Modell des zahnlosen Oberkiefers.

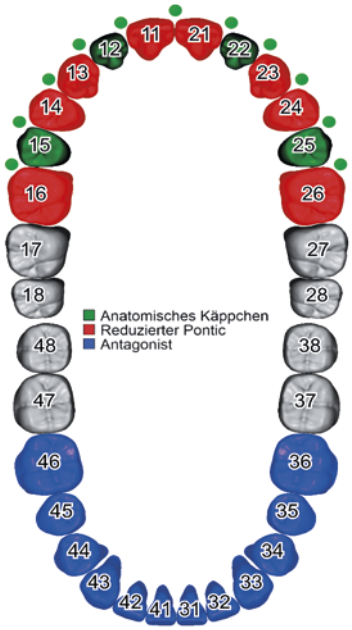

Abb. 6: Im Zahnschema werden Restaurationsarten und Positionen festgelegt.

Abb. 8: Ändern der Position und Form der Abutments.

Abb. 9: Modifikation mit Freiform-Werkzeugen.

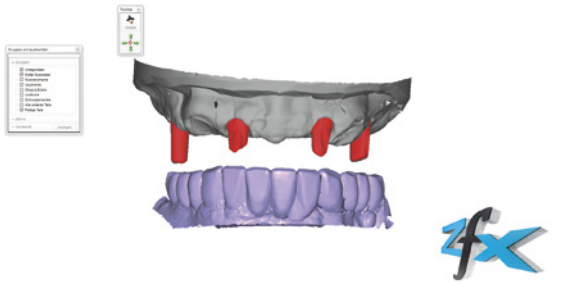

Abb. 10: Überprüfung der finalen Konstruktionen vor der Fertigung.

Anschließend wurde das Modell des Oberkiefers aufgerufen und unter Einblendung einer möglichen Zahnaufstellung – einem manuell modifizierten Vorschlag der Software (Abb. 7) – erfolgte die virtuelle Konstruktion der Abutments. Hierbei kann der Anwender das Emergenzprofil gestalten, sich einen Vorschlag der Software für die Abutments anzeigen lassen und diesen individuell verändern. Die Position und Form der Abutments lässt sich durch Verschieben von Bearbeitungspunkten anpassen (Abb. 8). Mit Freiformwerkzeugen wird Material zudem auf- oder abgetragen und das Abutment geglättet (Abb. 9). Nach Abschluss der Modellation diente die Anzeige der fertigen Objekte in den Kiefer-Scandaten bei eingeblendetem Gegenkiefer der finalen Kontrolle (Abb. 10). Die Konstruktionsdaten wurden daraufhin an das Fräszentrum Zfx München (D-Altomünster) übertragen, wo die Abutments aus Titan gefertigt wurden. Im Dentallabor erfolgte eine Passungskontrolle der zugesendeten Abutments auf dem Modell, bei der sich zeigte, dass keine umfangreiche Nachbearbeitung notwendig war (Abb. 11 und 12).

Abb. 7: Abutment-Design unter Berücksichtigung der vollanatomischen Versorgung.

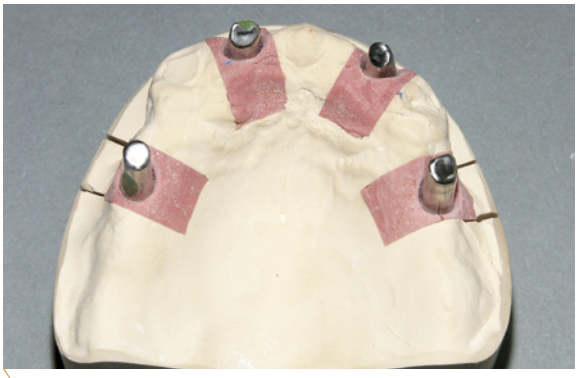

Abb. 11: Passungskontrolle der Abutments ...

e.max®
IPS

„DIE KOMBINATION MACHT`S."

Benjamin Votteler, Zahntechniker, Deutschland.

Das vielseitige Indikationsspektrum und die Festigkeit der IPS e.max Press-Keramik sorgen für ein gutes Gefühl bei der täglichen Anwendung. Dank der Ästhetik der Lithium-Disilikat-Glaskeramik ist es ein Leichtes, auch Zahnärzte und Patienten für IPS e.max zu begeistern.

Neu: IPS e.max Press Abutment Solutions
Erstmalig Hybrid-Abutments und Hybrid-Abutment-Kronen mit IPS e.max Press herstellen.

Mehr Informationen hierzu direkt auf Ihr Smartphone oder Tablet.

ivoclar vivadent®
passion vision innovation

www.ivoclarvivadent.de

Ivoclar Vivadent GmbH
Dr. Adolf-Schneider-Str. 2 | 73479 Ellwangen, Jagst | Deutschland | Tel. +49 (0) 79 61 / 8 89-0 | Fax +49 (0) 79 61 / 63 26

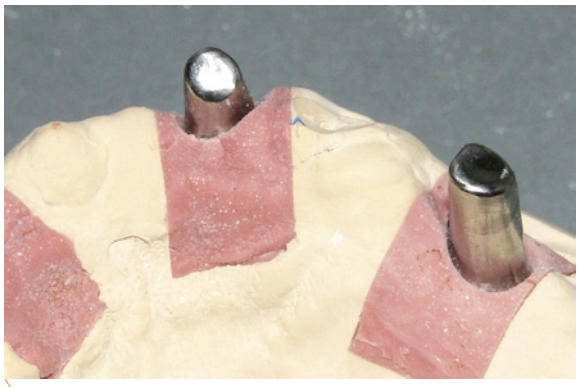

Abb. 12: ... auf dem Sägeschnittmodell.

Design des Brückengerüstes

Für die Konstruktion des Gerüstes der Toronto Bridge wurden das Modell des Oberkiefers inklusive aufgesetzter Abutments und ohne Gingivamaske (Abb. 13) sowie das Gegenkiefermodell eingescannt und die Daten in die CAD-Software eingelesen. Anschließend wurde das bereits bei der Planung der Abutments veränderte vollanatomische Design (Abb. 14) weiter bearbeitet und die Okklusion unter Berücksichtigung des Gegenkiefers angepasst (Abb. 15). Es folgte die anatomische Reduktion der virtuellen Restauration um die gewünschte Schichtstärke für die Verblendung (Abb. 16). Für diesen Schritt sind auf das Material der

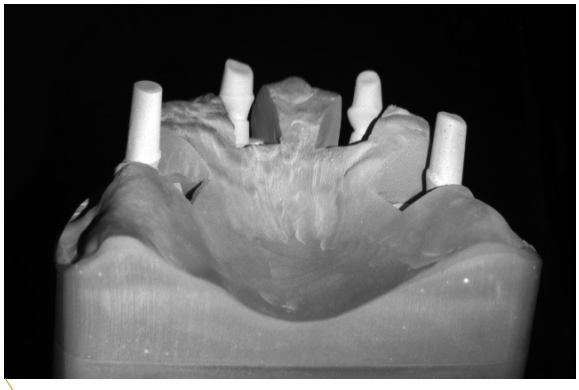

Abb. 13: Oberkiefermodell mit aufgesetzten Abutments.

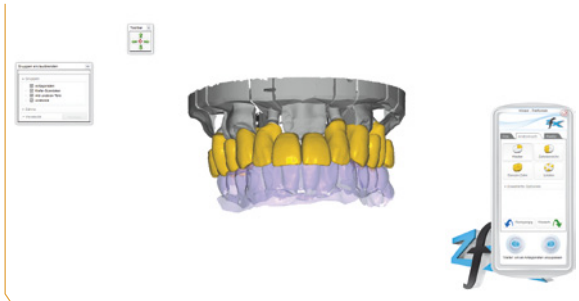

Abb. 14: Vollanatomisches Design der Toronto Bridge.

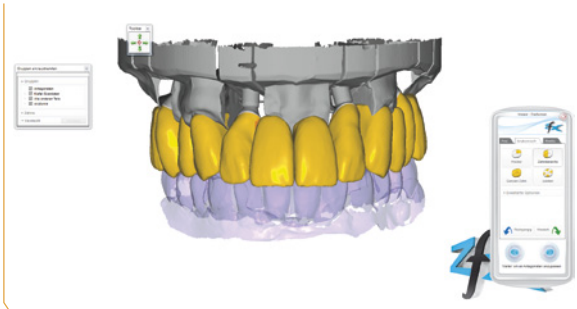

Abb. 15: Vollanatomische Zahnformen nach Modifikation.

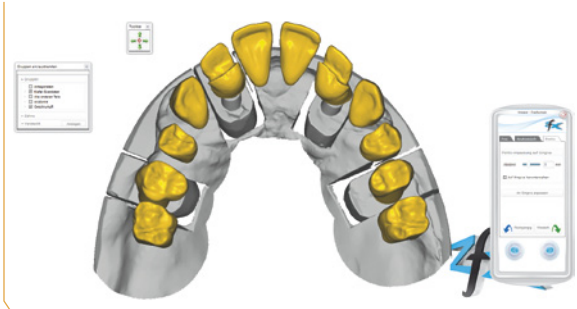

Abb. 16: Anatomisch reduzierte Konstruktion.

geplanten Versorgung abgestimmte, voreingestellte Parameter vorhanden, die auf Wunsch manuell verändert werden können.

Die Pontics wurden nun an die Gingiva angepasst – dabei lässt sich der Abstand zum Weichgewebe bestimmen – und die Verbinder konstruiert (Abb. 17). Werte für die Höhe und Breite der Verbinder sowie für ihren Querschnitt lassen sich manuell eingeben. Am Bildschirm wird das Ergebnis eingeblendet und farblich markiert angezeigt, ob die für das jeweilige Material erforderlichen Stärken eingehalten wurden (Abb. 18). Durch transparentes Einblenden des vollanatomischen Konstruktionsvorschlags kann zudem überprüft werden, ob die Verbinder aus der Restauration herausragen und so die finale Versorgung negativ beeinflussen könnten. Bei Bedarf kann die Verbinderform mithilfe von Kontrollpunkten, die sich durch Anklicken verschieben lassen, noch modifiziert werden. Abbildung 19 zeigt die geplante verschraubbare Brücke im finalen Konstruktionsschritt, bei dem alle designten Elemente zusammengefügt und für den Fräsprozess optimiert werden. Wie die Abutments wurde auch das Brückengerüst aus Titan im Fräszentrum von Zfx gefertigt und anschließend zur Kontrolle auf das Modell gesetzt (Abb. 20 und 21). Dort wurden individuelle Schraubenkanäle für die zusätzliche Befestigung der Brücke an den Positionen 12 und 22 angebracht.

Auch die entsprechenden Abutments wurden mit Schraubenkanälen versehen. Mit GC Bite Compound (GC Europe, BE-Leuven), einem thermoplastischen Material, erfolgte schließlich die Bissregistrierung auf dem Modell (Abb. 22).

Abb. 17: Gestaltung der Verbinder.

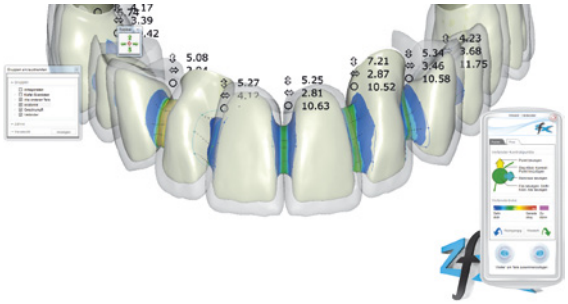

Abb. 18: Farbliche Kennzeichnung der Verbinderstärken und transparent eingeblendetes vollanatomisches Design.

Abb. 19: Zusammenfügen aller konstruierten Objekte vor dem Fertigungsprozess.

Abb. 20: Gefrästes Brückengerüst aus Titan.

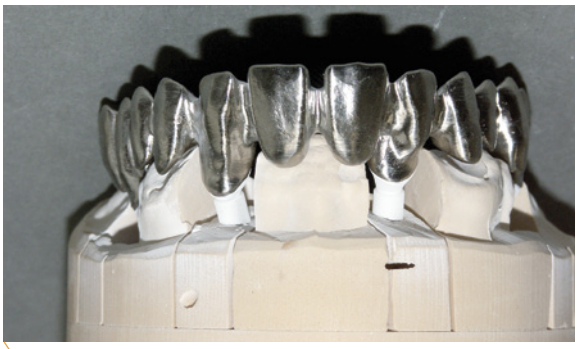

Abb. 21: Überprüfung der Passgenauigkeit.

Abb. 22: Checkbite auf dem Modell.

Einprobe und Finishing

Bei Einprobe des Gerüstes im Mund der Patientin inklusive Checkbite zur Kontrolle des okklusalen Platzangebotes bestätigte sich eine präzise Passung (Abb. 23). Abschließend wurde das Titangerüst im Labor mit Sinfony Verblendcomposite, Farbe A 3,5 (3M ESPE, D-Seefeld), verblendet, aufgepasst und in den Artikulator eingesetzt, um die dynamische und statische Okklusion einzustellen (Abb. 24 bis 26). Nach einer erneuten Einprobe wurde die Restauration im Mund der Patientin zementiert und – um zusätzlichen Halt zu gewährleisten – auf den Implantaten 12 und 22 mit einer Schraube M 1,4 mit konischem Schraubenkopf (bredent, D-Senden) befestigt. Die Patientin war mit der

Abb. 23: Einprobe des Titangerüstes und Bissregistrierung.

neuen Versorgung, die nicht nur ästhetischer wirkte als die alte, sondern auch eine verbesserte Kaufunktion und Phonetik ermöglichte, äußerst zufrieden (Abb. 27).

Abb. 24: Verblendete Restauration.

Abb. 25: Innen sind die Schrauben mit Innensechskant sichtbar.



Abb. 26: Toronto Bridge im Artikulator.

Vielfältige Möglichkeiten

Wie der vorliegende Patientenfall zeigt, eignen sich CAD/CAM-Systeme heute auch für die Herstellung äußerst komplexer Restaurationen, jedoch ist hierbei zahntechnisches Know-how, kombiniert mit Wissen über digitale Technologien, eine wichtige Voraussetzung für den Erfolg. Werden die Anforderungen erfüllt, so lassen sich äußerst präzise Restaurationen von reproduzierbarer Qualität fertigen. Unterstützt wird der Anwender bei Zfx nicht nur durch regelmäßige Schulungen, sondern auch durch ein Support-Team, das jederzeit telefonisch und über Fernwartung zuverlässige Unterstützung bietet.

Abb. 27: Finale Situation.

Auch online unter: www.ddn-online.net

ZTM Kay Amberg
München, Deutschland

1992-1996 Ausbildung zum Zahntechniker 2002-2003 Besuch der Meisterschule in München 2003 Abschluss als Zahntechnikmeister mit Auszeichnung „Meisterpreis der Bayerischen Staatsregierung“ 2004-2009 Geschäftsführer in Dentallabor in München seit 2009 Inhaber von Zahntechnisches Labor Kay Amberg in München-Schwabing

Kontakt: k.amberg@gmx.de

ZA Knut Amberg
München, Deutschland

1999-2004 Studium der Zahnheilkunde an der Ludwig-Maximilians-Universität in München 2004 Approbation zum Zahnarzt 2004-2008 Assistenzzahnarzt in München seit 2008 eigene Praxis in München-Solln

Kontakt: info@solln44.de